

# GESTAÇÃO ECTÓPICA TUBÁRIA APÓS ESTERILIZAÇÃO POR SALPINGECTOMIA: UM RELATO DE CASO

BORTOLI, Gabriela Hawane<sup>1</sup>  
OLIVEIRA, Mateus Schmitz Ramalho de<sup>2</sup>  
CAVALLI, Luciana Osório<sup>3</sup>

## RESUMO

Gestação ectópica tubária, após processo de esterilização pós-parto por salpingectomia, é a forma mais rara de gestação em pacientes que passaram por procedimento de laqueadura. Relatamos o caso de uma paciente de 37 anos, multípara, que apresentou atraso menstrual associado a elevação dos índices séricos e urinários de beta-HCG, evoluído com dor hipogástrica e cirurgia, logo após ultrassonografia sugerir diagnóstico de gestação ectópica. Foi realizada uma videolaparotomia com achados de hemoperitônio e tuba uterina direita com volume aumentado e com lacerações nas regiões dilatadas. Esse é um caso raro e casos como este devem ser diagnosticados o mais precoce possível, para que se realize intervenção imediata evitando possíveis complicações.

**PALAVRAS-CHAVE:** Gestação ectópica tubária, Salpingectomia, Laqueadura.

## A TUBAL ECTOPIC PREGNANCY AFTER STERILIZATION BY SALPINGECTOMY: A CASE REPORT

### ABSTRACT

The tubal ectopic pregnancy after a salpingectomy postpartum sterilization process by salpingectomy is the rarest form of pregnancy in patients who underwent a tubal ligation procedure. We report a case of a woman, 37-years-old, multiparous, who has had menstrual delay, with high serum and urinary beta-HCG levels and symptom of hypogastric pain, needing surgery after ultrasound results suggesting the diagnosis of ectopic pregnancy. It has done a laparoscopy that showed a hemoperitoneum and the right uterine tube with increased volume and lacerations. This is a rare case and similar cases like this must have a diagnosis and surgical intervention as soon as possible to prevent complications.

**KEYWORDS:** Ectopic tubal pregnancy, Salpingectomy, Tubal ligation.

## 1. INTRODUÇÃO

A maior causa de morte materna no primeiro trimestre gestacional nos Estados Unidos é a gestação ectópica, 90% dessas por choque hemorrágico (ZUGAIB, 2012). Dentro de tal grupo, a gestação ectópica tubária é a mais recorrente, acometendo 97% das pacientes em questão (PINTO, 2012). Um grande impasse para o tratamento de tais pacientes é o difícil diagnóstico, isso porque os sinais e sintomas não são específicos, portanto, podem ser confundidos com outras causas de dor pélvica no primeiro trimestre gestacional (DONADIO, 2008).

No presente estudo, a paciente que já havia passado pelo procedimento de laqueadura foi diagnosticada com gestação ectópica tubária, foi realizada uma laparoscopia de emergência com apresentação de sangramento transoperatório devido rompimento da tuba uterina. Haja vista a raridade e as

---

<sup>1</sup> Aluna do décimo primeiro período do curso de Medicina do Centro Universitário FAG. E-mail: [gabriela.hawane@gmail.com](mailto:gabriela.hawane@gmail.com)

<sup>2</sup> Aluno do décimo primeiro período do curso de Medicina do Centro Universitário FAG. E-mail: [mateusfaculdade@hotmail.com](mailto:mateusfaculdade@hotmail.com)

<sup>3</sup> Professor orientador. E-mail: [losoriocavalli@yahoo.com.br](mailto:losoriocavalli@yahoo.com.br)

possíveis implicações da gestação ectópica, o estudo se justifica pela necessidade de uma abordagem coerente quanto ao diagnóstico precoce e manejo do paciente e, também, relatar um caso singular para a comunidade médica.

## **2. FUNDAMENTAÇÃO TEÓRICA**

A gestação ectópica é toda aquela que ocorre fora do corpo do útero (ZUGAIB, 2012). Deve-se salientar que a gravidez ectópica mais recorrente é a tubária, representando 97% do total. Nesses casos, a implantação na região ampular ocorre em 55%, na região do istmo em 25%, na fímbria em 17% e na cavidade abdominal, cérvix e ovário em 3% das pacientes (PINTO, 2012). A incidência da gestação ectópica vem aumentando. Apesar dos avanços no diagnóstico precoce e melhorias no tratamento cirúrgicos, os índices de mortalidade ainda são significativos, sendo a maior causa de morte materna no primeiro trimestre gestacional nos EUA, das quais 90% são causadas por choque hemorrágico (ZUGAIB, 2012).

A incidência da gestação ectópica é maior em mulheres de 25 a 33 anos de idade e o risco é 1,6 vezes maior de ocorrer em mulheres negras do que em mulheres brancas. Além disso, as adolescentes possuem maior risco de mortalidade, sendo a taxa das negras quase cinco vezes maior que a das brancas e em mulheres que já apresentaram gravidez ectópica há um aumento de sete a treze vezes do risco de gravidez ectópica subsequente (BEREK, 2008).

Por outro lado, a gestação ectópica geralmente é associada a fatores de risco como: doença inflamatória pélvica, uso de dispositivo intrauterino (DIU), cirurgia tubária prévia, antecedentes de gravidez ectópica, procedimento relacionados à reprodução assistida e anticoncepção de emergência. Um estudo realizado com 685 mulheres evidenciou que aquelas com idade menor de 30 anos submetidas à esterilização por cauterização com uso de bisturi bipolar apresentaram probabilidade futura de gravidez ectópica 27 vezes maior que as mulheres da mesma idade submetidas à esterilização por salpingectomia parcial no pós-parto. Nesses casos, a gestação ectópica ocorre principalmente pela recanalização ou formação de fistula uteroperitoneal (ZUGAIB, 2012). O maior risco de gravidez, ectópica ou não, ocorre nos dois primeiros anos após a esterilização, sendo de cinco a 16% as chances de ser uma gestação tubária. Observou-se ainda que a reversão da esterilização gera riscos para ocorrência de gestação ectópica. Logo, é importante ressaltar que a lesão da parte mucosa da tuba ou das fimbrias é responsável por aproximadamente metade das gestações tubárias e, também, é possível ocorrer gravidez tubária em uma tuba bloqueada, desde que exista permeabilidade tubária contralateral, nesse caso o espermatozoide migre pelo abdome e assim possa fertilizar o óvulo liberado pelo lado oposto (BEREK, 2008).

No quadro clínico da paciente com suspeita de gestação ectópica, é considerada importante a tríade clássica de sinais e sintomas, que são: dor abdominal, sangramento vaginal e atraso ou irregularidade menstrual. No entanto, a tríade só se apresenta concomitante em 50 a 60% dos casos, mas pelo menos um deles está presente em quase todas as pacientes (ZUGAIB, 2012). Além disso, há uma amplitude de sintomas, desde casos assintomáticos até abdome agudo e choque hemodinâmico (BEREK, 2008). O diagnóstico da gestação ectópica ainda representa um grande desafio, pois os sinais e sintomas não são específicos e podem ser confundidos com outras causas de dor pélvica em gestação do primeiro trimestre (DONADIO, 2008).

Primordialmente a atenção do obstetra deve estar no diagnóstico precoce, com a suspeita clínica, devem ser solicitados exames complementares, como a dosagem sérica do beta-HCG e a ultrasonografia transvaginal (USTV). Com o atraso menstrual de cinco a seis semanas, já é possível observar o saco gestacional pela USTV e nos casos em que a idade gestacional é desconhecida os valores de beta-HCG contribuem para determinar a idade gestacional. Valores de beta-HCG entre 1500 mUI/mL a 2000 mUI/mL são compatíveis com a visualização do feto na USTV nos casos de gestação tópica. Dessa forma, se com esses valores de beta-HCG não for visualizado o saco gestacional na USTV há indício de gestação heterotópica. Uma exceção é quando há gestação múltipla, na qual os valores de beta-HCG são mais elevados se comparados com os da gestação única e ainda não há visualização da gestação na USTV.

Outro parâmetro a ser avaliado é que os valores de beta-HCG devem aumentar no mínimo em 53% depois de dois dias, nas gestações tópicas viáveis. Portanto, nos casos em que os valores de beta-HCG estiverem acima do estabelecido para visualização na USTV e não for possível visualizar gravidez tópica ou heterotópica, deve-se avaliar a curva de evolução do beta-HCG, quando essa for anormal ou em declínio fala-se a favor de gestação inviável, porém tais parâmetros não diferenciam essa de um abortamento (ELITO JUNIOR, 2008).

No caso de o diagnóstico ocorrer antes da ruptura tubária, o que é fundamental para o tratamento não ser feito em uma situação de emergência, deve-se tomar condutas conservadoras como o tratamento medicamentoso com metotrexato (MTX), conduta expectante ou por laparoscopia com salpingostomia (ELITO JUNIOR, 2008). O tratamento medicamentoso consiste em administração de MTX, preconizado para casos em que o saco gestacional íntegro possua tamanho de até três centímetros de diâmetro e com batimento do embrião ausente (FERNANDES, 2004).

O tratamento cirúrgico pode ser realizado através de laparoscopia, preferencialmente, mas em casos de ruptura tubária e instabilidade hemodinâmica deve ser realizada a laparotomia. A salpingectomia é indicada nos casos de a paciente ter prole constituída, nos casos de lesão tubária irreparável,

na recidiva de gestação ectópica na mesma tuba, na ocorrência de sangramento persistente na tentativa de salpingostomia e quando os valores de beta-HCG são muito elevados (ELITO JUNIOR, 2008).

Considerando-se isso o atraso diagnóstico demanda tratamento cirúrgico e implica, geralmente, em amputação da tuba ou do anexo, o que eleva o período de internação e as complicações, aumentando os índices de morbidade e mortalidade das pacientes (FERNANDES, 2004).

### **3. ENCAMINHAMENTO METODOLÓGICO**

O presente estudo constitui-se de uma descrição de caso referente a uma paciente, de 37 anos, com quadro clínico de gestação ectópica após esterilização por salpingectomia. Em conjunto será analisado e discutido a evolução do caso clínico, além de uma revisão bibliográfica da patologia.

A pesquisa foi realizada pela coleta de dados do caso clínico, obtida por meio do prontuário médico, bem como exames complementares realizados pelo paciente no município de Cascavel-PR. A revisão bibliográfica teve como base artigos científicos encontrados no banco de dados do PUBMED, MEDLINE, SCIELO, EBESCO, UP-TO-DATE e THE NEW ENGLAND JOURNAL OF MEDICINE, dos últimos 25 anos.

Esse artigo está em cumprimento com a Resolução 466/12 do Conselho Nacional de Saúde e, antes de sua realização, foi aprovado pelo Comitê de Ética em Pesquisa com Seres Humanos do Centro Universitário FAG pelo CAAE o n. 95135617.1.0000.5219.

Para atender aos objetivos específicos, a coleta de dados foi desenvolvida em três etapas: (1) seleção do caso clínico de paciente com gestação ectópica após esterilização por salpingectomia bilateral, tipo Pomeroy; (2) Coleta de informações do caso, foi realizada por meio do prontuário do respectivo paciente, o qual já possui os testes laboratoriais e exames de imagem, bem como a anamnese, exame físico e a evolução do paciente relatado pelo médico responsável pelo caso; e (3) análise dos dados, obtidos por via dos métodos supracitados, com o objetivo de relatar um caso de gestação ectópica após realização de esterilização por salpingectomia, abordando a evolução e resolução do quadro clínico da paciente, colaborando para o melhor conhecimento sobre esta patologia.

### **4. DESCRIÇÃO DO CASO**

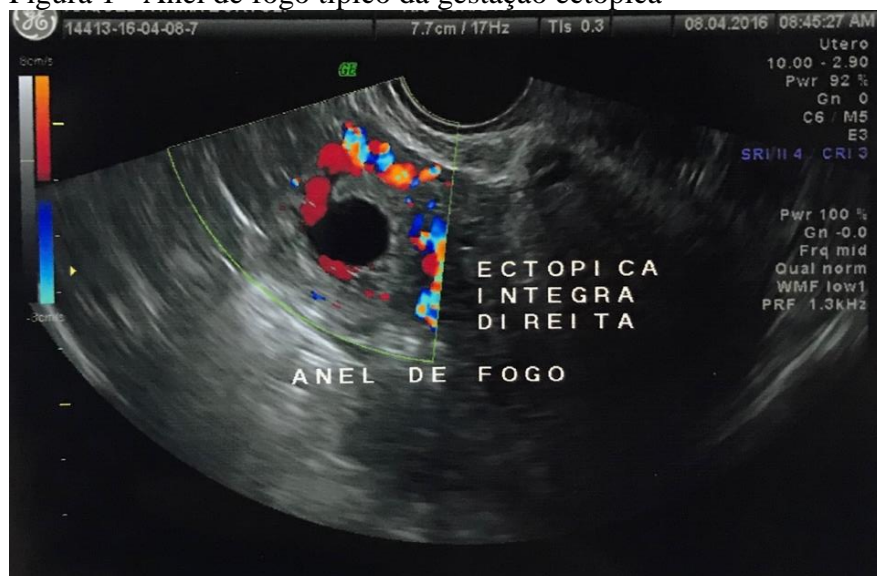
Paciente feminina, de 37 anos, branca, com histórico de esterilização por salpingectomia do tipo Pomeroy sem fio – por apreensão e cauterização com retirada de um centímetro das tubas uterinas – realizada durante parto cesárea, em 2012, procurou serviço ambulatorial ginecológico com relato de atraso menstrual de nove dias em 29 de Março de 2016 e com teste qualitativo de beta-HCG

urinário positivo, a DUM (data da última menstruação) era dia 01 de Março de 2016, gesta: quatro, parto cesárea: três e aborto: zero. Apresentava queixa de fígadas (SIC) em região hipogástrica. Negava presença de náuseas, corrimento, sangramento e sintomas urinários. Negava hábitos de tabagismo, etilismo e não apresentava comorbidades. Foi prescrito ácido fólico e retorno com beta-HCG sérico e ultrassonografia transvaginal.

Retornou, no dia seguinte, com dosagem sérica quantitativa de beta-HCG de 7327 mUI/mL do dia 29 de Março de 2016, com quatro semanas e um dia de idade gestacional pela DUM. Os achados ultrassonográficos foram: útero hipertrófico (volume de 177,5 cm<sup>3</sup>), endométrio de 1,1cm de espessura, colo uterino e canal endocervical sem alterações; ovário direito parauterino, parênquima heterogêneo nas dimensões 2,3 x 2,2 x 1,4 cm e volume de quatro centímetros cúbicos; ovário esquerdo não visualizado; fundo de saco livre e ausência de líquido em cavidade. A partir de tais resultados foi orientado para que a paciente repetisse o beta-HCG e a ultrassonografia transvaginal em 10 dias.

A paciente voltou ao atendimento ambulatorial, em oito de Abril de 2016, nove dias após a última consulta, com queixa de dor hipogástrica, de forte intensidade, com início há três dias, não apresentava sangramento ou febre. Beta-HCG de 32099 mUI/mL do dia sete de Abril de 2016 e ultrassonografia transvaginal com os seguintes achados: útero gravídico; gravidez ectópica íntegra à direita, com seguimento medindo 16 mm e embrião medindo oito milímetros; doppler colorido revelou imagem conhecida como anel de fogo, que é uma área hipervascularizada peri-anexial típica da gestação ectópica (figura 1). Diante de tais achados foi confirmado o diagnóstico pré-operatório de gestação ectópica tubária, optando-se por tratamento invasivo realizado no mesmo dia com videolaparoscopia.

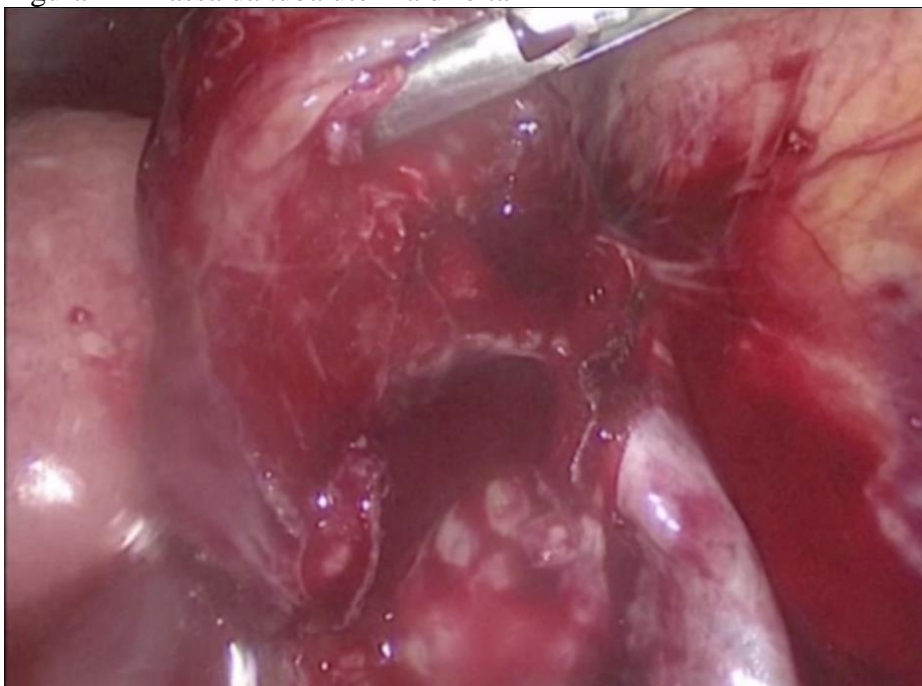
Figura 1 - Anel de fogo típico da gestação ectópica



Fonte: ultrassonografia da paciente (realizada dia 08.04.2016).

Os achados cirúrgicos transoperatórios foram: presença de sangue livre na cavidade abdominal; aumento de volume da porção terminal da tuba uterina direita, na região ampular, com sinais de laceração nas regiões mais dilatadas, e porção distal do coto proximal tubário apresentava-se aderida a parede abdominal posterior (figura 2).

Figura 2 – massa da tuba uterina direita



Fonte: vídeo da laparoscopia realizada na paciente (em 08.04.2016).

Ao exame macroscópico das tubas uterinas, pode-se sugerir o diagnóstico transoperatório de gestação ectópica tubária rota à direita, confirmado pelo exame anatomopatológico, sem sinais de reanastomose dos cotos. Durante o procedimento cirúrgico foi realizado salpingectomia bilateral com retirada de três centímetros e meio de seguimento da trompa esquerda e seis centímetros de seguimento da trompa direita.

O exame anatomopatológico das tubas revelou tuba uterina direita medindo seis centímetros de comprimento, com dilatação irregular medindo até dois centímetros e meio de diâmetro, a serosa apresentava-se intensamente congesta, parcialmente recoberta por material friável e vinhoso. Aderida, acompanhava estrutura cística que mede um centímetro e meio de diâmetro, apresentando superfície externa lisa, parede delgada e translúcida, superfície interna lisa, preenchida por conteúdo líquido. Já a tuba uterina esquerda: três centímetros e meio de comprimento e sete milímetros de diâmetro médio, com serosa lisa e com desenho vascular evidente, aos cortes, com parede firme e luz virtual. O diagnóstico do exame anatomopatológico consistia em trompa uterina direita com congestão vascular, gravidez tubária de aproximadamente nove semanas de gestação, apresentando infarto

hemorrágico e ausência de proliferação trofoblástica atípica associada. A alta hospitalar da paciente se deu no 2º dia pós-operatório em boas condições clínicas.

## 5. DISCUSSÃO

A gestação ectópica tem vários fatores de risco, esses podem ser divididos em fatores importantes, moderados e outros fatores menos relevantes que também podem estar associados, a esterilização tubária está incluída nos outros possíveis fatores de risco, sendo rara essa associação de eventos (TULAND, 2018). Porém, quando temos diagnóstico de gestação em uma paciente que passou pelo procedimento de laqueadura, a probabilidade dessa gestação ser ectópica é maior do que as mulheres em idade fértil não submetidas a laqueadura (TULAND, 2018; BRAATEN, 2017). Isso ressalta a importância da suspeição da gestação ectópica nesses casos, devido ao risco de evolução do quadro clínico com ruptura da tuba uterina, sangramento e morte, quando o diagnóstico e o tratamento são tardios (TULAND, 2018).

Entre os casos de gestação ectópica após a realização de laqueadura, temos um estudo de coorte prospectivo multicêntrico, com 10.685 mulheres, que trouxe probabilidade cumulativa de gestação ectópica em cada técnica de laqueadura, em 10 anos. Nesse estudo, também temos a documentação dos casos de gestação uterina viável, ectópica tubária e ectópica ovariana. Foi possível observar que 32,9% de tais gestações eram ectópicas – sendo uma dessas ovariana e as outras tubárias – o restante do percentual correspondia as gestações uterinas. Já a probabilidade cumulativa em 10 anos, de gestação ectópica, foi de 7,3 por 1000 mulheres esterilizadas por laqueadura (PETERSON, 1997).

Por outro lado, houve uma grande variação dentro de cada tipo de procedimento, sendo a maior probabilidade de falha do método o da coagulação bipolar, com 17,1 gestações ectópicas por 1000 mulheres em 10 anos, e a menor foi a da salpingectomia pós-parto, na qual a probabilidade de ocorrência em 10 anos foi de 1,5 por 1000 mulheres. No caso reportado acima a paciente foi submetida a uma salpingectomia pós-parto, sendo esse o menor grupo de risco de ocorrer a gestação ectópica. Além disso, a paciente em questão foi esterilizada com 33 anos, e o estudo reporta fator de risco maior quando a esterilização é realizada antes dos 30 anos, devido principalmente a maior fertilidade dessas pacientes (PETERSON, 1997).

Quando não foi encontrado o saco gestacional na ultrassonografia, há um segundo parâmetro para se avaliar, que é o valor do beta-HCG no período do exame. Para isso, temos o valor mínimo de beta-HCG no qual a maioria dos exames já encontra o saco vitelínico (limiar discriminatório). Atualmente, para ultrassonografias transvaginais (USTV) o valor do limiar discriminatório é de um beta-HCG entre 1000 e 2000 mUI/mL. Caso os valores forem superiores a isso e não forem encontradas

evidências de gestação na USTV podemos presumir que há uma gestação ectópica em curso. Porém, o grande impasse para tal avaliação é que o USTV é um exame operador dependente, logo não podemos ter certeza do diagnóstico considerando apenas essas informações (MURRAY, 2005).

Vale ressaltar que na descrição desse caso, a evolução clínica da primeira consulta até o diagnóstico e evolução para laparotomia foi rápida, cerca de 10 dias e, na primeira USTV, onde não foi encontrado o embrião, a idade gestacional pela DUM era de 4 semanas e 1 dia, de acordo com as informações relatadas pela paciente. Partindo desses dados e de que o exame anatomopatológico revelou idade gestacional de aproximadamente 9 semanas (5 semanas a mais da idade gestacional estimada pela DUM), podemos evidenciar como é desafiador estabelecer um diagnóstico precoce para um tratamento precoce ou até mesmo conservador – farmacológico – evitando as complicações de rotura tubária.

Por fim, os achados intraoperatórios das duas trompas, com presença da salpingectomia íntegra, sem sinais de reanastomose, reforça a hipótese de a presença de microfístulas tubares, que permitiram a passagem do sêmen para realizar a fecundação. Dessa forma o óvulo fecundado sofreu nidação no coto distal da tuba uterina, que passou pelo procedimento de laqueadura, gerando assim uma gestação ectópica.

## 6. CONSIDERAÇÕES FINAIS

Este trabalho se propôs a descrever um caso ímpar na comunidade médica obstétrica, relatando uma ocorrência rara de gestação ectópica após procedimento de laqueadura, com o objetivo de elucidar informações sobre o diagnóstico, evolução e desfecho clínico e cirúrgico da paciente.

Foi abordada a suspeição do diagnóstico de gestação ectópica, mostrando-se os desafios de estabelecê-lo e a importância de realizá-lo precocemente. Pode-se enfatizar a ultrassonografia como ferramenta para diagnóstico precoce, quando não há evidências clínicas de rotura tubária, podendo proporcionar o tratamento clínico não invasivo.

## REFERÊNCIAS

BEREK, J.S. **Tratado de Ginecologia**. 14.ed.; Rio de Janeiro: Guanabara Koogan, 2008.

BRAATEN, Kari P; DUTTON, Caryn. **Patient education: Permanent sterilization procedures for women (Beyond the Basics)**. UpToDate. 2017. Disponível em: <[https://www.uptodate.com/contents/permanent-sterilization-procedures-for-women-beyond-the-basics?source=see\\_link#H15](https://www.uptodate.com/contents/permanent-sterilization-procedures-for-women-beyond-the-basics?source=see_link#H15)>. Acesso em: 2 de out. de 2017.



DONADIO, N. F., Donadio, N., Martins, P. T., & Cambiaghi, C. G. **Gestação heterotópica: possibilidade diagnóstica após fertilização in vitro. A propósito de um caso.** vol.30, n.9, p. 466-9, 2008. Revista Brasileira de Ginecologia e Obstetrícia. Disponível em: <<http://www.scielo.br/pdf/rbgo/v30n9/v30n9a07.pdf>>. Acesso em 19 de jul. de 2017.

ELITO JUNIOR, Julio; MONTENEGRO, Nuno Aires Mota de Mendonça; SOARES, Roberto da Costa and CAMANO, Luiz. **Gravidez ectópica não rota: diagnóstico e tratamento.** Revista Brasileira de Ginecologia e Obstetrícia. vol.30, n.3, pp.149-159, 2008. Disponível em: <<http://www.scielo.br/pdf/rbgo/v30n3/08.pdf>> Acesso em 18 de jul de 2017.

FERNANDES, Arlete Maria dos Santos et al. **Prevalência de gestação ectópica de tratamento cirúrgico em hospital público de 1995-2000.** Revista Associação Médica Brasileira. vol.50, n.4, p.413-416, 2004. ISSN 0104-4230. Disponível em: <<http://www.scielo.br/pdf/ramb/v50n4/22754.pdf>> Acesso em: 12 de jul. de 2017.

MURRAY, H. et al. **Diagnosis and treatment of ectopic pregnancy.** CMAJ: Canadian Medical Association Journal = Journal De L'association Medicale Canadienne, [s. 1.], v. 173, n. 8, p. 905–912, 2005. Disponível em: <<http://search.ebscohost.com/login.aspx?direct=true&db=mdc&AN=16217116&lang=pt-br&site=ehost-live>>. Acesso em: 21 nov. 2018.

PETERSON, Herbert B. et al. **The Risk of Ectopic Pregnancy After Tubal Sterilization.** 1997. The New England Journal of Medicine. Disponível em: <<https://www.nejm.org/doi/pdf/10.1056/NEJM199703133361104>>. Acesso em: 10 de out. de 2018.

PINTO, H. C., Jung, L. K., Wendland, E., & Heineck, S. D. C. **Colpotomia no tratamento da gestação ectópica.** Revista Brasileira de Ginecologia e Obstetrícia. vol.34, n.3, p.118-121, 2012. Disponível em: <<http://www.scielo.br/pdf/rbgo/v30n3/08.pdf>>. Acesso em 18 de jul de 2017.

TULAND, Togas. **Patient education: Ectopic (tubal) pregnancy (Beyond the Basics).** UpToDate. 2018. Disponível em: <<http://www.scielo.br/pdf/rbgo/v30n9/v30n9a07.pdf>>. Acesso em 6 de mai. de 2018.

ZUGAIB, M. **Obstetrícia.** 2.ed.; São Paulo: Manole, 2012.