

# PRINCIPAIS LESÕES ENCONTRADAS EM FÍGADO DE BOVINOS EM UM ABATEDOURO FRIGORÍFICO DA REGIÃO OESTE DO PARANÁ

BLAU, Thais Cristine Comiran<sup>1</sup>  
WEBER, Laís Dayane<sup>2</sup>

## RESUMO

No Paraná a população bovina é de cerca de 9.173.130 animais. Segundo a lei nº 10.799 de 24 de maio de 1994, obriga-se a inspeção sanitária e industrial, em toda a extensão territorial estadual, dos produtos de origem animal, comestíveis e não comestíveis. O objetivo do trabalho foi avaliar as principais lesões encontradas em fígado de bovinos de um abatedouro frigorífico localizado na região Oeste do Paraná, visando verificar os possíveis prejuízos que o abatedouro tem ao descartar essas vísceras comestíveis. O estudo foi realizado de agosto de 2017 a julho de 2018, baseado em todo o histórico de descartes de fígado ocorridos em um abatedouro. Dos 5116 fígados condenados, observou-se que a teleangiectasia foi à lesão com maior número de condenações totalizando, 3473 (67,88%). Seguindo descarte por abscessos 1023 (20%) peças condenadas, lesão por contaminação que teve total de 347 (6,78%), congestão 196 (3,83%) fígados condenados. O quinto lugar ficou para o peri-hepatite que obteve 52 (1,02%) condenações e por fim, cirrose/fibrose menos acometida, 25 (0,49%) das condenações totais. Em consequência a estas condenações estimou-se um prejuízo durante o período avaliado de aproximadamente R\$ 92.088,00.

**PALAVRAS-CHAVE:** inspeção. *post-mortem*. fígado. lesões. teleangiectasia. abscesso.

## 1. INTRODUÇÃO

No Paraná a população bovina é de cerca de 9.173.130 animais, de acordo com a campanha de vacinação da febre aftosa de maio de 2018 realizada pela Agência de Defesa Agropecuária do Paraná (PARANÁ, 2018).

Conforme decretado pela lei nº 1.283, de 18 de dezembro de 1950, todos os animais destinados a matança, e seus produtos, subprodutos e matéria prima, necessita ser inspecionado e re-inspecionado pelos serviços de inspeção de produtos de origem animal, que são inspecionados por órgãos municipais, estadual ou federal, conforme a amplitude do comércio realizado pelo mesmo, sabendo que nenhum estabelecimento deve atuar sem o registro no órgão competente para sua fiscalização (BRASIL, 1950).

Segundo a Lei nº 10.799 de 24 de Maio de 1994, aduz que é obrigatória à inspeção sanitária e industrial, em toda extensão territorial estadual, dos os produtos de origem animal, comestíveis e não comestíveis, de acordo com que a lei acima mencionada da às providências (PARANÁ, 1994).

A (GIPOA) Gerência de Inspeção de Produtos de Origem Animal comanda o Serviço de Inspeção do Paraná-SIP/POA, tornando-se encarregado pela fiscalização e registro das empresas que

---

<sup>1</sup>Aluna do último período do curso de Medicina Veterinária do Centro Universitário FAG. E-mail [thais\\_comiran@hotmail.com](mailto:thais_comiran@hotmail.com)

<sup>2</sup>Médica Veterinária, Mestre em Conservação e Manejo de Recursos Naturais. (UNIOESTE), Docente do curso de Medicina Veterinária do Centro Universitário Assis Gurgacz. E-mail: [laisweber@fag.edu.br](mailto:laisweber@fag.edu.br)

preparem, industrializem, produtos de origem animal e que fazem a comercialização intermunicipal dentro do Estado do Paraná (PARANÁ, 2018).

Desta maneira torna-se importante a realização da inspeção nos abatedouros frigoríficos que consiste em observar ou examinar a carcaça e os órgãos; à busca de condições anormais que, de alguma maneira, limitem ou impeçam o aproveitamento do produto ou matéria prima para o consumo humano (PRATA e FUKUDA, 2001).

Os abatedouros frigoríficos são instrumentos de suma importância para a realização de diagnósticos de doenças zoonóticas (UNGAR; et al, 1990). Sendo algumas causas, a brucelose, tuberculose e a leptospirose, são infecções normalmente transmissíveis dos animais ao homem, que propagadas mundialmente (VASCONCELLOS et al, 1987).

Nesse sentido, o presente trabalho tem como objetivo avaliar as principais lesões encontradas em fígado de bovinos de um abatedouro frigorífico localizado na região Oeste do Paraná, visando verificar os possíveis prejuízos que o abatedouro tem ao descartar essas vísceras comestíveis durante o período de 1 ano.

## **2. FUNDAMENTAÇÃO TEÓRICA**

A inspeção *post-mortem* consiste no exame das cavidades, dos órgãos, da carcaça, das partes da carcaça, dos tecidos e dos linfonodos, que é executado através da visualização, palpação, olfação e incisão, em alguns casos se tornam necessário à realização de outros procedimentos definidos na legislação brasileira para cada espécie animal (BRASIL, 2017).

A inspeção *post-mortem*, exercida a partir do exame macroscópico, de bovinos destinados para o consumo humano, facilita na obtenção de diagnósticos de patologias que possam ser adquiridas no decorrer do manejo da propriedade de origem, no transporte ou no momento do atordoamento. Certas patologias podem estar ligadas com alterações que impliquem na condenação, seja parcial ou total, durante a inspeção *post-mortem* das carcaças (LIMA et al, 2007).

A inspeção *post-mortem* é a prática exercida diariamente nos animais abatidos, através do exame macroscópico das seguintes partes e órgãos: conjunto cabeça-língua, superfícies interna e externa da carcaça, vísceras abdominais, torácicas e pélvicas e nodos-linfáticos das cadeias mais facilmente atingíveis nas situações que caracterizam o seguimento dos trabalhos industriais (BRASIL, 2007).

Todos os órgãos e as partes das carcaças devem ser avaliados nas dependências do abate, em seguida são removidos das carcaças, mantendo a correlação entre eles, em casos de anormalidade que

possam gerar consequências para a carcaça e para os órgãos é essencial serem desviados para o (DIF) Departamento de Inspeção Final, para que sejam re-inspecionados e tenham seu julgamento e destino correto, que é executado pelo Médico Veterinário Inspetor (BRASIL, 2017).

Desta forma, a inspeção *post-mortem* executada pelo médico veterinário é economicamente considerável, pois o conhecimento de patologias surte efeito sanitário em separar as carcaças e detectar as patologias zoonóticas, o diagnóstico é importante também ao criador, pois poderá saber as doenças que infectam seu rebanho, fazendo com que diminua as perdas de animais com a condenação de carcaças durante o abate (LIMA et al, 2007).

Segundo BRASIL (2007), as linhas de inspeção dentro do abatedouro frigorífico são divididas da seguinte maneira: linha A exame dos pés em abatedouros SIF, linha B exame do conjunto cabeça-língua, linha C cronologia dentária optativa, linha D inspeção do trato gastrointestinal, pâncreas, bexiga, sistema reprodutor e baço, linha E exame do fígado, linha F exames dos pulmões e coração, linha G exame dos rins, linha H exame do lado externo e interno da parte caudal da carcaça e nodos-linfáticos equivalentes, linha I exame do lado externo e interno da parte cranial da carcaça e nodos pré-escapulares. Porém conforme a velocidade de abate, abatedouros frigoríficos pequenos podem ter a unificação de algumas linhas.

Na linha E se dá o exame do fígado dentro do abatedouro frigorífico é realizado a inspeção *post-mortem* do fígado bovino. Inicia-se com a retirada do fígado, acompanhado dos respectivos nodos-linfáticos, preservando sempre a sua integridade, então é depositado a peça sob a mesa de inspeção, com o devido cuidado, lava-se o fígado, sob chuveiro, com água morna. Neste momento é realizada o exame visual das faces do órgão, através da palpação, seguindo pelo corte transversal e compressão dos ductos biliares, corta-se em lâminas longitudinais os nodos-linfáticos da víscera, inspeção visual e pela palpação, incisando a vesícula biliar quando preciso (BRASIL, 2007).

O fígado é condenado total ou parcial quando se faz a retirada das porções lesadas, conforme estejam exibidas pelas formas difusas ou circunscritas, previstas no RIISPOA, das lesões que não provoquem implicações com a carcaça ou com os outros órgãos, tais como: cirrose, congestão, esteatose, fasciolose, hidatidose, peri-hepatite e teleangiectasia. Os fígados contaminados com conteúdo gastrointestinal são rejeitados imediatamente (BRASIL, 2017).

A condenação das carcaças e órgãos dos animais que foram abatidos, passam por um serviço de inspeção veterinária que é de suma importância para a saúde pública, tendo em vista de que as alterações patológicas são oriundas de zoonoses. Por tais razões, tal pratica tem como escopo tornar seguro o consumo humano dos alimentos inspecionados (MENDES et al, 2007).

O fígado é responsável por inúmeras funções dentre elas a função de metabolizar e acumular nutrientes, metabolismo da bilirrubina, ácidos biliares, ácidos graxos, carboidratos e proteínas,

neutralizando e eliminando substâncias tóxicas. Além de ser considerado um órgão vital com atividades desintoxicantes e hemostáticas (CASTRO; MOREIRA, 2009; JUNQUEIRA e CARNEIRO, 2011).

Devido a estes fatores, torna-se propenso às lesões provocadas por afecções sistêmicas, parasitárias e infecciosas. Por ser um órgão comestível e comercializado para consumo “*in natura*” nacionalmente, quando resultam em perdas decorrentes de sua condenação causam danos econômicos. Com isso consegue-se apontar um alto número de patologias nos animais abatidos (CASTRO; MOREIRA, 2009).

Conforme Pinto (2014), deve se condenar o fígado parcialmente ou totalmente, quando apresentar contaminação ou lesões sem implicação com a carcaça ou outros órgãos, como: abscesso, teleangiectasia, cirrose, congestão, fasciolose, hidatidose, esteatose, ascariidose, cisticercose, peri-hepatite, contaminação.

Os abscessos têm uma origem diferenciada, podendo ser acometidas através da sobrecarga com relação a dietas ricas em carboidratos, principalmente formadas em animais que vivem confinados (SANTOS e ALESSI, 2016).

A congestão é decorrente do acúmulo de sangue no fluxo venoso capilar, geralmente associada à insuficiência cardíaca e lesões pulmonares crônicas, durante o fluxograma de abate é visível o acúmulo de sangue no parênquima hepático (PINTO, 2014).

Contaminação acontece quando há perfuração do trato gastrointestinal ou de outras vísceras expondo o fígado à contaminação, ou no momento que a víscera cai no chão da sala de abate (CASTRO; MOREIRA, 2009).

A hidatidose é uma enfermidade zoonótica ocasionado pelo estágio larval do cestódeo *Ecchinococcus granulosus*, apresentando na forma de cisto vivo ou calcificada. A presença de cisto hidático no fígado provoca a rejeição total da víscera (TESSELE, 2013).

A teleangiectasia é uma disfunção circunscrita ao parênquima hepático, conseqüente de uma dilatação de grupos de capilares sinusoides, mais frequente em bovinos de idade avançada, sua etiologia é desconhecida (PINTO, 2014).

Corresponde ao aparecimento de inúmeras áreas preto-azuladas, irregulares, de aparência esponjosa, difusas ou circunscritas na superfície ou no interior do parênquima hepático (CASTRO; MOREIRA, 2009).

A fasciolose se determina por uma típica inflamação e fibrosamento dos ductos biliares, com acúmulo de bile e presença do trematódeo denominado *Fasciola hepática* (PINTO, 2014). Este parasita de áreas enzoóticas úmidas, onde vive caramujo *Lymnae* spp, hospedeiro intermediário

(SANTOS e ALESSI, 2016). No fígado os parasitas adultos vivem, alimentam-se e duplicam-se nos ductos biliares (ZIEGLER et al, 2017).

Os bovinos quando são acometidos pela fasciolose geram prejuízos econômicos pela condenação de fígados no abate, também pela diminuição dos índices de produção dos animais afetados (CUNHA et al, 2007).

A cirrose hepática pode ser uma seqüela de agressão tóxica crônica ou de processos inflamatórios crônicos (PINTO, 2014). É considerada uma modificação de tamanho e consistência, no que ocasiona no endurecimento e presença de estrias de coloração esbranquiçada no fígado devido à alimentação inadequada, como por exemplo, o consumo de samambaia (CASTRO; MOREIRA, 2009).

Miguel (2009), cirrose é uma doença hepática generalizada, caracterizada por regeneração nodular, deposição de grande quantidade de tecido fibroso e hiperplasia dos ductos biliares com remodelação da circulação sanguínea intrahepática. Na cirrose a estrutura do fígado está completamente alterada, reflexo de uma agressão crônica e generalizada do parênquima e agravada pela fibrose.

Peri-hepatite é uma inflamação superficial do fígado, com desprendimento da cápsula e em alguns casos amolecimento do parênquima (TESSELE, 2013).

A migração de larvas de *Ascaris suum*, no fígado de bovinos e suínos, forma trajetos fibroso, cujas cicatrizes são representadas na superfície do órgão por manchas esbranquiçadas, planas, com bordas irregulares, chamadas de “manchas de leite” (PINTO, 2014).

Esteatose hepática caracteriza-se pelo acúmulo fisiológico ou patológico de gordura no fígado, no exame *post-mortem*, o órgão se apresenta amarelado, mole e com volume aumentado nos casos acentuados. É um processo degenerativo caracterizado pelo acúmulo anormal de lipídios no citoplasma dos hepatócitos, que pode ocorrer simultaneamente com a necrose celular. As causas mais comuns são deficiências de fosfolipídios, proteínas, vitamina B12 e de ácido fólico, dietas hiperlipêmicas, intoxicação em geral e acetonemia bovina (PINTO, 2014). Esta lesão causa alteração na coloração do órgão, apresentando-se circunscrita a pequenas manchas que transmitem a impressão de gordura ao toque. O órgão se encontra com uma consistência friável à pressão digital (CASTRO; MOREIRA, 2009).

A cisticercose embora a literatura registre a possibilidade de ocorrência de cisticercos no fígado, baço, linfonodos e pulmão, na prática essas observações foram remotadas, sendo assim, não se justifica a condenação desses órgãos na maioria das vezes (PINTO, 2014).

### **3. MATERIAIS E MÉTODOS**

O estudo observacional foi realizado de agosto de 2017 a julho de 2018, baseado em todo o histórico de descartes de fígado ocorridos em um abatedouro localizado na região Oeste do Paraná.

Trata-se de um estudo exploratório de caráter dedutivo com a coleta de dados quantitativos sobre as principais patologias responsáveis por descartes de fígados.

A coleta de dados foi realizada através de planilhas de inspeção de *post-mortem* preenchidas pela médica veterinária responsável por um frigorífico da região Oeste do Paraná, dados estes que se constituem de: Período da coleta, órgão analisado, doenças encontradas.

Assim sendo, os dados coletados foram indexados, avaliados e processados em planilhas do Microsoft Excel 2013.

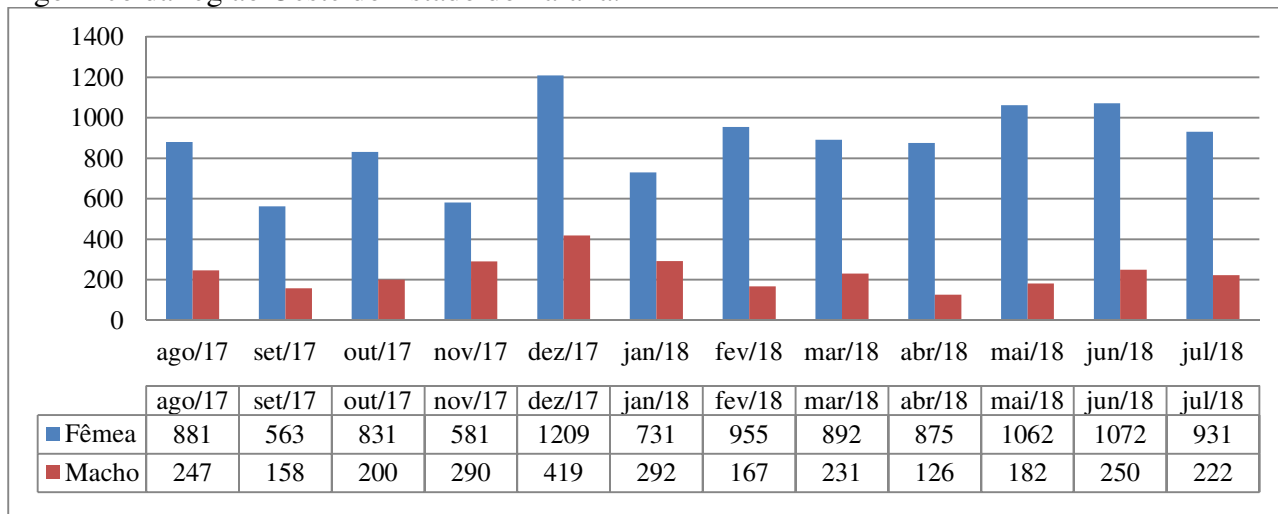
A estimativa do prejuízo econômico foi realizada através da literatura sobre o peso médio do fígado bovino e o valor que o abatedouro frigorífico cobrava pelo kg do fígado.

### **4. ANÁLISES E DISCUSSÃO DOS RESULTADOS**

Os resultados obtidos a partir do estudo apresentam informações referentes à inspeção *post-mortem* de 13.367 bovinos, sendo 10.583 fêmeas e 2.784 machos. A quantidade de fêmeas e machos abatidos por mês fica destacada na Figura 1 referentes ao período avaliado. Conforme está informação, é possível observar que a quantidade de abate de fêmeas é maior comparado aos machos no período estudado.

Acredita-se que o que influenciou neste resultado foi a quantidade de produtores de leite que saíram do ramo devido ao preço do litro do leite ter despencado, fazendo assim com que muitas famílias que tiravam seu sustento através da pecuária do leite parassem com a atividade, crescendo então a quantidade de fêmeas disponíveis ao abate.

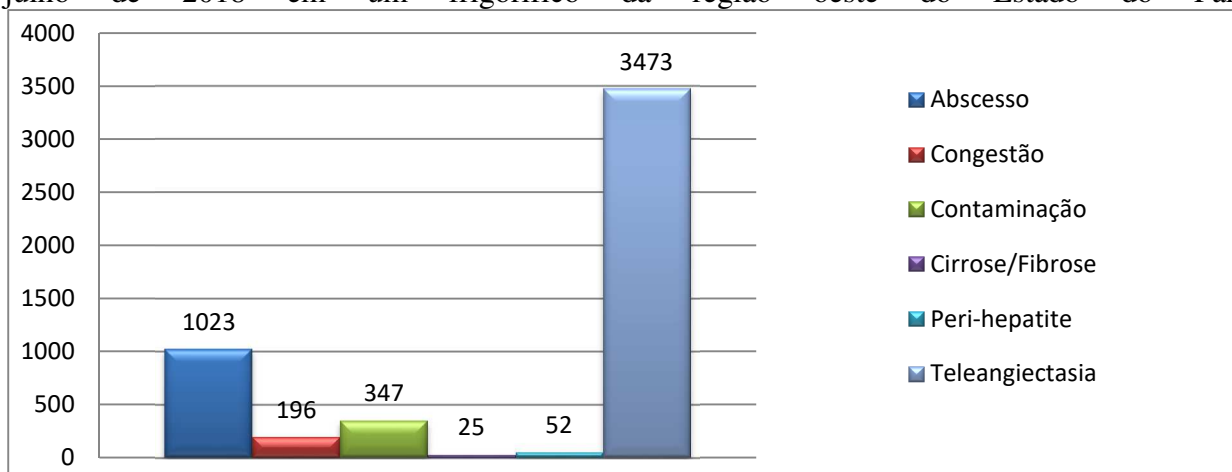
Figura 1 – Total de fêmeas e machos abatidos durante agosto de 2017 a julho de 2018 em um frigorífico da região Oeste do Estado do Paraná.



Fonte: Arquivo pessoal (2018).

Dos 5.116 fígados condenados, observou-se que a teleangiectasia foi à lesão com maior número de condenações. Seguido descarte por abscessos. Adiante, em terceiro lugar, foi a lesão por contaminação, seguido pela congestão. O quinto lugar ficou para o peri-hepatite. Por fim, cirrose/fibrose menos acometida, das condenações. As causas de condenação de fígados ficam destacadas na Figura 2 referentes ao período avaliado.

Figura 2 – Principais causas de descarte de fígados de bovinos abatidos durante agosto de 2017 a julho de 2018 em um frigorífico da região oeste do Estado do Paraná.



Fonte: Arquivo pessoal (2018).

Observou-se que a condenação de fígados por teleangiectasia teve um total de 3.473 equivalendo a 67,88% das condenações totais registradas. Confrontando com o estudo realizado por Ziegler et al, 2017, em agosto de 2016 a maio de 2017, totalizando 2.404 bovinos acompanhados que obteve o resultado de maior condenação a lesão por teleangiectasia 313 (13%) fígados, embora

os percentuais encontrados tenham sido diferentes foi possível observar que essa afecção foi a mais presente na pesquisa corroborando com os dados obtidos na presente pesquisa.

A teleangiectasia é uma dilatação cavernosa dos sinusoides em áreas de perdas de hepatócitos (KOLB, 1984). Apesar de ser uma lesão comum em bovinos e aparentemente sem significado clínico, é causa frequente de condenação de fígados bovinos em abatedouros, devido a fatores estéticos (ALMEIDA, 2016). Conforme o artigo 170 do RIISPOA, os fígados que exibam lesão difundida de teleangiectasia maculosa devem ser condenados e os que se apresentem com lesões discretas podem ser liberados depois de retirado as partes afetadas e rejeitado às áreas atingidas (BRASIL, 2017).

De acordo com um estudo realizado por Souza et al, (2017), acompanharam 150.752 bovinos de 2007 a 2013, entre as causas de condenações hepáticas ilustradas em seu trabalho, o abscesso apresentou a maior prevalência (3,56%). O que corrobora parcialmente com os dados obtidos nesta pesquisa, que teve 1.023 de (20%) de condenação por abscessos sendo a segunda maior causa de condenações.

A infecção bacteriana do fígado é a consequente formação de abscessos, é particularmente comum em bovinos criados no sistema intensivo. Normalmente, a formação destes abscessos deve-se a ruminite tóxica, pois a lesão da mucosa do rúmen permite que bactérias da microbiota ruminal adentrem a circulação portal (THOMSON, 1998).

Macroscopicamente os abscessos são observados como uma área de inflamação purulenta circunscrita e bem delimitada, envolvida por uma cápsula de tecido conjuntivo fibroso (COELHO, 2002). O abscesso hepático tem como causa bactérias biogênicas e apresenta-se por um acúmulo de pus encapsulado por uma membrana, apresentando-se na macroscópica aproximadamente entre 4 à 6 cm de diâmetro, quando acomete somente o fígado apenas este é condenado (JEZZINI, 2010; ZIEGLER et al, 2017).

Por sua vez, a congestão e contaminação fecal foram citadas por Vieira et al (2011), com valores de 5,9% e 1,9% respectivamente como sendo as causas das condenações, o período de pesquisa deste estudo foi de 2008 a 2010 com 102.492 bovinos abatidos. Entre tanto o dado obtido nesta pesquisa observou-se condenações de fígados significativas por congestão 196, ou seja, 3,83% e contaminação 347, obtendo a porcentagem de 6,78%.

A congestão é uma lesão aguda frequentemente correlacionadas à sangria ineficaz, fazendo com que o sangue se acumule no fígado Vieira et al (2011). É uma afecção caracterizada pelo aumento de volume e do escurecimento do órgão (CASTRO; MOREIRA, 2009).

A contaminação é adquirida através de perfurações do trato gastrointestinal ou ao contato dos órgãos com o chão Faria et al, (2011). Corroborando com Drumond et al (2008), que diz que a contaminação se dá quando há perfuração de outras vísceras expondo o fígado à contaminação ou



quando o órgão cai no chão da sala de abate, todos os órgãos que forem contaminados é necessário que sejam condenados.

Em um estudo realizado por Souza et al, (2017), onde acompanhou a inspeção *post-mortem* 150.752 bovinos, apresentou-se dados de condenação de fígado de bovinos por peri-hepatite 0,23%. Porém, no presente estudo as condenações por peri-hepatite obtiveram uma porcentagem total de 1,02% ou seja, 52 peças condenadas.

A peri-hepatite, segundo Coelho (2002), é a inflamação da cápsula do fígado, normalmente associada a inflamação do peritônio circundante, devido a uma peritonite aguda. É o processo inflamatório do fígado mais comumente encontrado em animais destinados ao consumo humano durante seu abate, na qual se manifesta por espessamento da cápsula hepática e mudança de coloração, tendo a esverdeada, podendo estar relacionada à infecção parasitária (PINTO, 2014).

De acordo com o estudo realizado por Lima et al, (2007), teve como resultado de condenação de fígados por lesão de cirrose hepática 6,25%. O que demonstra uma grande diferença com o que foi obtido neste estudo que obteve o resultado de rejeição de fígados por cirrose de 0,49%, ou seja, 25 fígados. Confrontando com o estudo de Faccin et al, (2015), pelo período de 2012 a 2013, acompanhou 488.476 bovinos abatidos os fígados condenados por fibrose correspondem uma prevalência de 1,08% em relação a quantidade de bovinos abatidos no abatedouro frigorífico estudado.

No abatedouro, quando detectado lesões de atrofia ou hipertrofia dos lobos hepáticos, seguido de fibrose, são classificados como cirrose. Entretanto, patologicamente falando a cirrose é um processo difuso determinado por fibrose e conversão da arquitetura normal do fígado em nódulos estruturalmente anormais (ANTHONY et al, 1978).

A metodologia utilizada pelo abatedouro frigorífico para a condenação dos fígados foi o (RIISPOA) Regulamento de Inspeção Industrial e Sanitária dos Produtos de Origem Animal, conforme diz os fígados com cirrose atrofica ou hipertrófica é crucial a rejeição dos mesmos, seguido de um exame rigoroso da carcaça, para descartar a chance de doenças infectocontagiosas (BRASIL, 2017).

Essas condenações refletem prejuízo econômico considerável ao período estudado, pois, levando em consideração o total de fígados condenados (5.116), o valor pelo qual o mesmo estabelecimento repassa esse miúdo ao comércio (R\$ 4,50/kg) e o peso médio do fígado (4kg) observou-se que durante o período avaliado obteve-se como prejuízos aproximadamente R\$92.088,00, o que daria, em média, R\$ 7.674,00 por mês.

O peso médio da víscera foi avaliado de acordo com Getty (1986), em que o mesmo diz que o fígado de ruminantes tem em média 4 kg por peça.

Já um estudo realizado por Souza et al, (2017), em um abatedouro frigorífico localizado na Zona da Mata mineira, constatou-se que o fígado atingiu um total de perdas por condenação no período de janeiro de 2007 a dezembro de 2013, o que resultou em prejuízo de R\$ 109.408,00 para o estabelecimento pesquisado. É significativo os valores de prejuízos decorrente as condenações de fígados, levando em consideração que pelo estudo de Souza et al, (2017), o valor obtido durante o período de sete anos de sua pesquisa se aproximou por este estudo que teve valor de prejuízo aproximando, porém dentro de um ano de pesquisa. Desta forma, é possível observar que a perda dentro de um abatedouro frigorífico é preocupante do ponto de vista econômico.

O abatedouro frigorífico tem o papel importante na prevenção de condenação de fígados devido à contaminação, pois realizar o treinamento dos funcionários com cursos de boas práticas de fabricação (BPF) e através de medidas corretivas para evitar condenação por contaminação e também em alguns casos de congestão acometidas devida a sangria ineficaz.

Em vista disso, o fígado é um dos órgãos com maior valor comercial, fica perceptível a importância de se evitarem tais rejeições, mediante a incentivar o produtor a praticar um manejo sanitário apropriado do rebanho, baseado em medidas profiláticas, a fim de aperfeiçoar a cadeia produtiva da carne (SANCHEZ VAZQUEZE LEWIS, 2013; SILVA et al, 2013).

## **5 CONSIDERAÇÕES FINAIS**

O objetivo do trabalho foi alcançado identificando e quantificando as principais lesões encontradas em fígado de bovinos de um abatedouro frigorífico localizado na região Oeste do Paraná, visando verificar os possíveis prejuízos que o abatedouro tem ao descartar essas vísceras comestíveis.

Através dos dados obtidos nesta pesquisa a lesão mais acometida foi teleangiectasia. Seguido descarte por abscessos, lesão por contaminação, congestão, peri-hepatite e por fim, a lesão menos acometida foi cirrose/fibrose. Em consequência a estas condenações estimou-se um prejuízo durante o período avaliado com aproximadamente R\$ 92.088,00.

Conclui-se então a grande importância econômica para o abatedouro frigorífico que reflete nas condenações de fígado.

## REFERÊNCIAS

- ALMEIDA, A.C.O. Anatomia-Histopatologia de fígados bovinos: Relação entre as lesões e de produção. **Universidade Estadual Paulista- UNESP** Campus de Jaboticabal, 2016.
- ANTHONY P.P., ISHAK K.G., NAYAK N.C., POULSEN H.E., SCHEUER P.J. & SOBIN L.H.. A morfologia da cirrose recomendações sobre definição, nomenclatura e classificação por um grupo de trabalho patrocinado pela Organização Mundial de Saúde. **J. Clin. Pathol.** v.31, p. 395-414, 1978.
- BRASIL. **RIISPOA: Regulamento da Inspeção Industrial e Sanitária de Produtos de Origem Animal** – MAPA – Decreto nº 9.013, de 29 de março de 2017. Regulamenta a Lei nº 1.283, de 18 de dezembro de 1950, e a Lei nº 7.889, de 23 de novembro de 1989, que dispõem sobre a inspeção industrial e sanitária de produtos de origem animal, 2017.
- BRASIL. **Inspeção de Carnes Bovina** [sic]: padronização de técnicas, instalações e equipamentos. Brasília: Ministério da Agricultura, Pecuária e Abastecimento, 2007.
- BRASIL. Presidência da República Casa Civil Subchefia para Assuntos Jurídicos. **Lei n 1.283, de 18 de Dezembro de 1.950.** Disponível em: [http://www.planalto.gov.br/ccivil\\_03/LEIS/L1283.htm](http://www.planalto.gov.br/ccivil_03/LEIS/L1283.htm). Acesso em: 12 de setembro de 2018.
- CASTRO, R. V.; MOREIRA, M. D. Ocorrências patológicas encontradas de rins e fígados bovinos em matadouro frigorífico do triângulo mineiro. **FAZU**, n.7, p. 159 - 163, 2010.
- CUNHA, F. O. V.; MARQUES, S. M. T. & MATTOS, M. J. T. Prevalence of slaughter and liver condemnation duo to *Fasciola hepatica* among sheep in the state of Rio Grande do Sul, Brazil 2000 and 2005. **Parasitologia Latino americana**, n.62, p.188-191.2007.
- COELHO, E. H. **Patologia Veterinária**. São Paulo: Manole, 2002. 235p.
- DRUMOND, A. S.; SANTOS, C. C. G.; CARVALHO, E. M.; **Manual de Treinamento para funcionários do Serviço de Inspeção Federal Nº 504**, Ituiutaba-MG, 2008.
- FACCIN,T.C., BRUMATTI, R.C.,LIMA,S.C., MADUREIRAS, R.C., FERNANDES, E.S.,KOMMERS, G.D., LEMOS,R.A.A. Perdas econômicas pela condenação em matadouro frigorífico de fígados de bovino por fibrose causada por ingestão de Braquiariaspp.**Pesq. Vet. Bras.** v.35, n. 6, p. 547-551, 2015.
- GETTY, R. **ANATOMIA DOS ANIMAIS DOMÉSTICOS**. 5 ed. Rio de Janeiro: Guanabara Koogan S.A.,p.852,1986.
- JEZZINI, S. Inspeção de carne bovina. **MRE- Material de Risco Específico**. Curitiba, 2010.
- JUNQUEIRA, L. C. U.; CARNEIRO, J. **Histologia básica**. 11ª ed. Rio de Janeiro: GUANABARA KOOGAN. p.524, 2011.
- KOLB, E. et al.;**Fisiologia veterinária**. Rio de Janeiro: Guanabara Koogan,1984.
- LIMA,M.D.C., SUASSUNA,A.C.D., MENDES,S.M., AHID,S.M.,FILGUEIRA,K.D. Análise das Alterações Anatomopatológicas durante a inspeção *post mortem* bovinos no abatedouro frigorífico industrial de Mossoró, Rio Grande do Norte.**Ciência Animal**, v.17, n.2, p.113-116, 2007.

- MENDES R.E.;PILATI C. Estudo morfológico de fígado de bovinos abatidos em frigoríficos industriais sob inspeção estadual no Oeste e no Planalto de Santa Catarina, Brasil.**Ciência Rural**, v.37, n.6, nov-dez, 2007.
- MIGUEL, P. G. O. D. **O Veterinário inspetor no matadouro**. Estudo de fígados rejeitados de bovino. Lisboa. p.83.2009.
- PARANÁ. **Gerência de Inspeção de Produtos de Origem Animal – GIPOA**. Disponível em: <http://www.adapar.pr.gov.br/modules/conteudo/conteudo.php?conteudo=149>. Acesso em: 12 de setembro de 2018.
- PINTO.P.S.A. **Inspeção e higiene de carnes**. 2ª ed. Viçosa: Ed.UFV, p.343-350,2014.
- PRATA, L.F., FUKUDA, R.T. **Fundamentos de Higiene e Inspeção de carnes**. São Paulo, Jaboticabal: Funep, p. 5-11, 2001.
- SANTOS, R. L.; ALESSI, A. C. **Patologia veterinária**. 2ª Ed.Rio de Janeiro: Roca, p.181-186, 2016.
- SANCHEZ-VAZQUEZ, M.J.; LEWIS, F.I. Investigating the impact of fasciolosis on cattle carcass performance. **Vet. Parasitol.**, v.193,p.307-311, 2013.
- SOUZA, S.P., KLEM, M.C.A., COSTA, K.P., SILVA, L.F. Principais causas de condenação de fígado bovino em estabelecimento sob Serviço de Inspeção Federal na Zona da Mata mineira.**Arq. Bras. Med. Vet. Zootec.**, v.69, n.4, p.1054-1061, 2017.
- TESSELE, B.; BRUM, J. S.; e BARROS, C. S. Lesões Parasitárias em bovinos abatidos para consumo humano. **Pesq. Vet. Bras.** v.33, n.7,p.873-889, 2013.
- THOMSON, R. G. **Patologia Veterinária Especial**. São Paulo: Manole, 1998.
- VASCONCELLOS, S.A.; ITO, F.H.; CÔRTEZ, J.A. Bases para a prevenção da brucelose animal. **Comunicação Científica da Faculdade de Medicina Veterinária e Zootecnia da Universidade de São Paulo**, v.11, n.1, p.25-36, 1987.
- VIEIRA, N.P.,FARIA,P.B., MATTOS,M.R., PEREIRA,A.A. Condenação de fígados bovinos na região sul do estado do Espírito Santo.**Arq. Bras. Med. Vet. Zootec.**, v.63, n.6, p.1605-1608, 2011.
- UNGAR M.L., GERMANO M.I.S.& GERMANO P.M.L. 1990. O valor dos registros de matadouros para Saúde Pública. **Revista Cient. Fac. Vet. USP**,v.14, n.91, p.97.
- ZIEGLER J.S.; SANTOS R.B.; SILVA G.C.; LIBARDONI F.; INKELMANN A.M. Principais lesões hepáticas encontradas em bovinos abatidos para consumo humano, sob inspeção post-mortem em frigoríficos do sul do Rio Grande do Sul. **XXV Seminário de Iniciação CientíficaUnijuí**. 2017.